**Optimální diagnostika biochemického relapsu po předchozí radikální léčbě**

MUDr. Tomáš Svoboda, Ph.D., Onkologická a radioterapeutická klinika, FN Plzeň

Karcinom prostaty je onemocněním s trvale narůstající incidencí a prevalencí. Většina těchto tumorů je zachycena poměrně časně a pacienti mohou s androgenní deprivací nebo bez ní podstoupit radikální léčbu chirurgickou nebo radiační, event. za určitých okolností být pouze sledováni. Menší část je však diagnostikována již ve stadiu generalizace a do fáze relapsu nebo diseminace onemocnění se dostanou i někteří z pacientů primárně jen sledovaných nebo po předchozí kurativní léčbě. Příznaky mohou být různého charakteru, od bolestí ve skeletu přes otoky DK vlivem blokády lymfatické drenáže při postižení uzlin až po recidivu hematurie při relapsu v prostatě či lůžku po předchozí prostatektomii.

Jelikož i v takových případech je v dnešní době nemocným co nabídnout, je zapotřebí co nejpřesněji stanovit lokalizaci a rozsah postižení. V případě oligometastatického postižení hrají prim opět lokální metody léčby (především stereotaktická radioterapie), vždy však lze zvažovat zahájení léčby systémové v podobě opět androgenní deprivace, event. doplněné o léky ze skupiny ARTA (u pacientů s vyšším rizikem) nebo klasickou chemoterapii (u nemocných s masivním nádorovým postižením). Nutností tedy je volba nejvhodnější diagnostické metody, jež může přispět k výběru dalšího léčebného postupu nebo jeho sekvence a která se dostává do popředí i v primární diagnostice.

Je pravda, že výraznější využití hybridních zobrazovacích metod bude spojeno nejenom s vyššími náklady, ale především s přínosy, právě pro přesnější diagnostiku rozsahu a lokalizace nádorového postižení; přispějí tudíž rovněž ke vzniku nových situací. Může tak být např. potvrzeno oligometastatické postižení, které může být řešeno vysoce účinnými lokálními metodami léčby (chirurgicky, stereotaktickou radioterapií), což by se mohlo projevit nižší potřebou časného nasazení nebo změny postupu terapie systémové. Další možnou konsekvencí je změna běžného postupu. V případě biochemického relapsu s narůstající hodnotou PSA po předchozím dosažení jeho nulové hodnoty provedením radikální prostatektomie bylo zvykem zajištění pacienta radioterapií na oblast lůžka původní prostaty. Až k nové diagnostické metodě PET/CT nebo PET/MR, nejlépe s radioaktivním galiem značeným PSMA ($^{68}$Ga-PSMA-11), několik prací doložilo, že tato lokalizace je naopak spíše postižena méně často (ve 20 % dle Fendler WP, CCR 2019, obr. 1), zatímco postižení pánevních uzlin je zjištěno až v 54 %, retroperitoneálních a mediastinálních v 39 %, metastázy ve skeletu v 24 % a u 6 % pacientů jde o postižení viscerální. Ve velmi podobném duchu vyznívají i jiná publikovaná data (J Nucl Med 2018, 59(2):230-237, obr. 2).

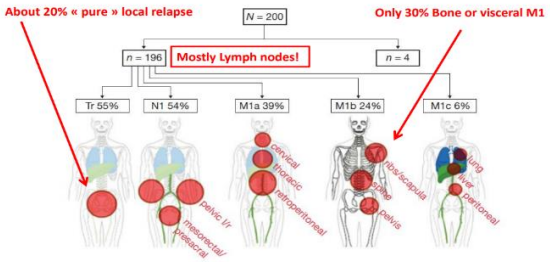


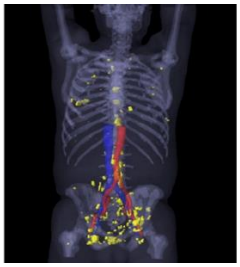

$^{68}$Ga-PSMA-11 PET/CT Patterns of Relapse

| Pattern | Number of patients |
|---|---|
| PSMA-11 PET/CT+ | 132 (49%) |
| Prostate bed (T+) | 47 (17.5%) |
| Pelvic LN (N1) | 83 (30.5%) |
| Extrapelvic LN (M1a) | 9 (3.5%) |
| Bone (M1b) | 23 (8.5%) |
| Visceral (M1c) | 3 (1%) |

Obr. 1. Lokalizace meta (Fendler et al.) Obr. 2. Lokalizace relapsu po prostatektomii (J Nucl Med)

Doba restagingu pomocí scintigrafie skeletu a RTG plic již dávno minula, mnohem lepší informace nám je schopno podat vyšetření CT nebo MR, event. jejich kombinace. Samotná hodnota onkomarkeru PSA, i jeho zdvojovací čas, je pro určení rozsahu nálezu zcela nedostatečná. Moderní doba však přinesla možnost využití nových, hybridních zobrazovacích technik typu PET/CT a PET/MR.

Využití různých metod hybridního zobrazení lze dokumentovat kazuisticky. První pacient absolvoval laparoskopickou radikální prostatektomii (klasifikace pT2c pN0 (0/6) M0, Gleason 7 (4+3)), došlo však k biochemickému relapsu po 10 letech. Zahájil intermitentní androgenní blokádu, hodnota PSA však začala znovu stoupat. Moderní zobrazovací metody ukázaly na drobné ložisko recidivy, lokalizované v lůžku po prostatektomii (obr. 3a,b,c). Díky tomuto vyšetření a s přihlédnutím k peroperačnímu iatrogennímu poškození rekta v anamnéze bylo možno provést pouze limitované ozáření s vynecháním zbytku lůžka i spádových uzlin a tím k šetření rekta. Již došlo k výraznému poklesu PSA a je dále jen sledován.

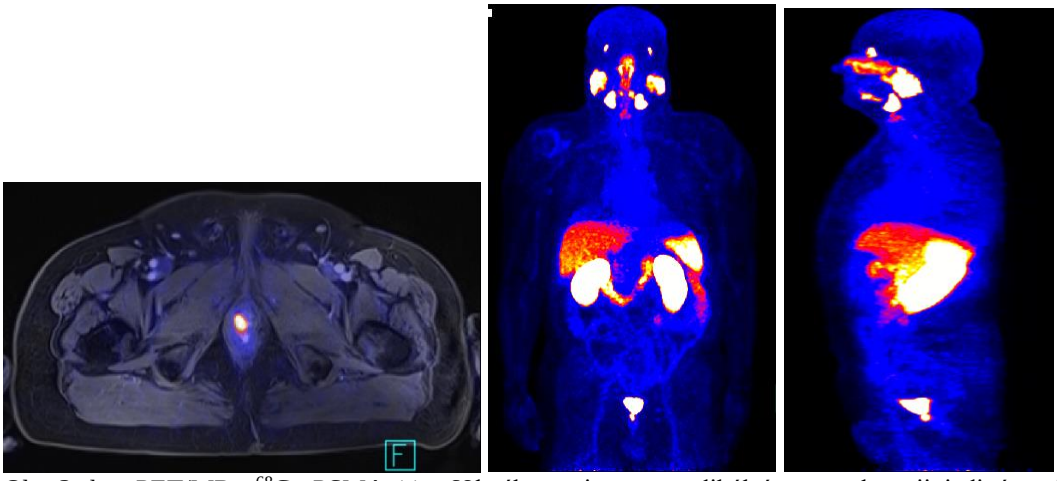


Obr. 3a,b,c. PET/MR s $^{68}$Ga-PSMA-11 u 68letého pacienta po radikální prostatektomii, jediným nálezem je lokalizovaná recidiva v lůžku odstraněné prostaty pod bází močového měchýře, o velikosti 9 mm (zdroj: KZM FN Plzeň)

Druhému pacientovi byl diagnostikován pokročilý karcinom prostaty, po robotické prostatektomii, klasifikace pT3b pN1 (1/5) M0, Gleason 9 (4+5), se vstupním PSA 33,5 µg/l, pR1. Pooperačně nebylo dosaženo nulové PSA (6,7 µg/l), bylo nutno zvážit adjuvantní ozáření. Provedené standardní CT hrudníku, břicha a pánve nebylo nijak přehledné a nález nešlo dobře posoudit. Před rozhodnutím jsme tedy indikovali doplnění PET/CT (obr. 4a,b,c), které však kromě jednoznačného meta postižení uzlin v pánvi popsalo i jejich infiltraci v retroperitoneu, spadající již do IV. stadia onemocnění (M1). Bez tohoto typu grafiky by dostupná klasifikace byla nejspíše nesprávná. Po zahájení ADT došlo k výrazné odpovědi, prakticky vymizení uzlinového postižení (kontrolní PET/CT v odstupu 6 měsíců až na jednu uzlinu v ilické oblasti na každé straně negativní) a poklesu PSA na 0,5 µg/l. K léčbě RT jsme tedy nyní přistoupili. Aktuálně má pacient neměřitelné PSA a zatím ještě pokračuje v ADT.

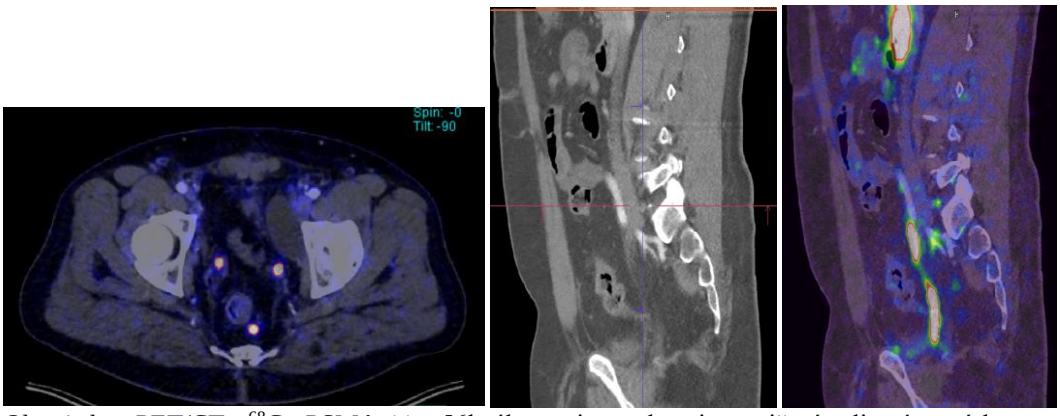


Obr. 4a,b,c. PET/CT s $^{68}$Ga-PSMA-11 u 56letého pacienta ukazuje postižení uzlin pánevních, presakrálních a rovněž dolního retroperitonea, špatně hodnotitelné na klasickém CT vyšetření v rámci progrese/časného relapsu po předchozím neradikálním operačním výkonu

Další nemocný (obr. 5a,b,c) byl diagnostikován s adenokarcinomem prostaty před 10 lety, bez další specifikace, dále jen sledován urology. Na naše pracoviště se dostal o 3 roky později, již s pokročilou generalizací do uzlin retroperitonea, plicních hilů, plic a skeletu. V rámci systémové léčby postupně absolvoval s pokračující ADT chemoterapii docetaxelem, užíval enzalutamid, cabazitaxel a podstoupil 6 aplikací Ra223. Pravidelná přešetření hybridními metodami ukázaly postupně vymizení meta v plicích, pokles aktivity ve skeletu a uzlinách, avšak postupný návrat těchto nálezů v rámci progrese onemocnění. V tomto případě byla tedy tato grafika nedílnou součástí hodnocení léčebného efektu – pomocí běžných metod by odpověď nebyla zřejmá a např. podávání radioizotopu radia může být přínosné i přes trvalý vzestup markeru PSA, jímž je tedy nehodnotitelné.

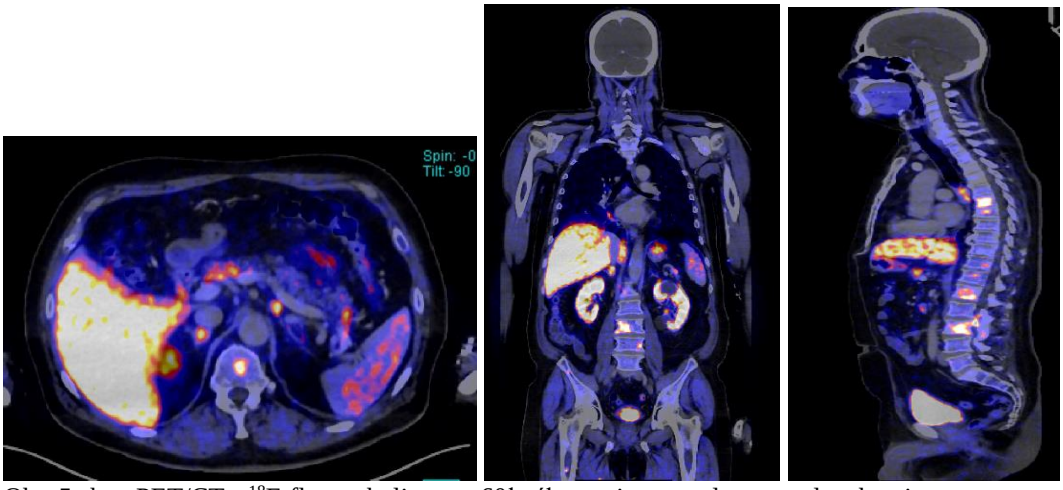


Obr. 5a,b,c. PET/CT s $^{18}$F-fluorocholinem u 60letého pacienta s relapsem adenokarcinomu prostaty: zachyceny metastaticky postižené uzliny retroperitonea, mediastina a meta ve skeletu (zdroj: KZM FN Plzeň)

U čtvrtého z pacientů bylo hybridní zobrazení (obr .6a,b,c) použito jako primární staging pro vysoce rizikový adenokarcinom prostaty, Gleason 9 (5+4) a vstupní PSA 773 µg/l. Díky němu byla potvrzena rozsáhlá generalizace do lymfatických uzlin retroperitonea, mediastina, nadklíčku a axily (celková klasifikace cT3b-4 cN1 M1), které by nebyly konvenčními metodami zjistitelné. Obrovský rozsah lokálního postižení s infiltrací semenných váčků, levého ureteru a močového měchýře by mělo potvrdit vyšetření MR pánve. Při takto extenzivním nálezu by zahájená ADT byla nedostatečná, zahájili jsme tedy v kombinaci s ní chemoterapii docetaxelem a podávání BMA – Xgevy, následně s přechodem na blokádu androgenních receptorů enzalutamidem.

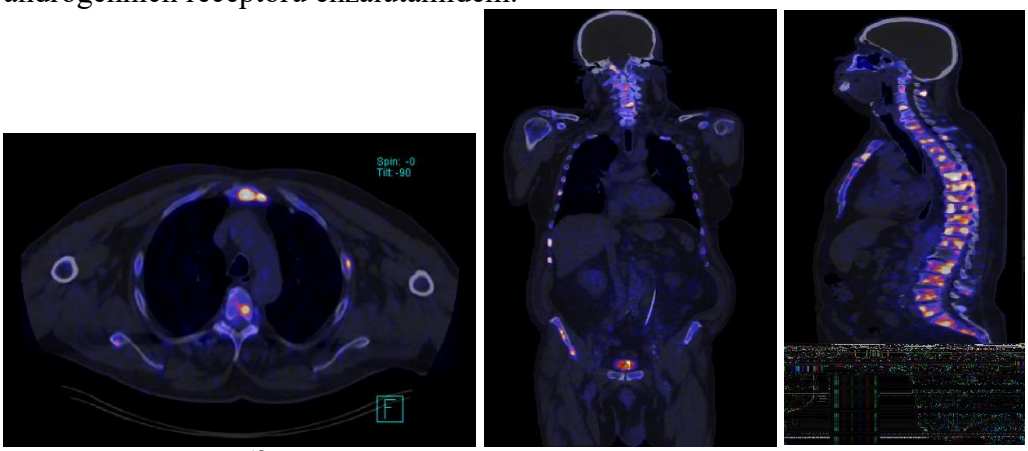


Obr. 6a,b,c. PET/CT s $^{18}$F-natriumfluoridem jako stagingové vyšetření u 67letého pacienta s pokročilým adenokarcinomem prostaty. Masivní postižení skeletu dobře viditelné, vychytávání radiofarmaka v oblastech

postižené prostaty s infiltrací močového měchýře a semenných váčků i metastatických uzlin pánve, retroperitonea, axily a nadklíčku vlevo patrné hůře (zdroj: KZM FN Plzeň)

Je patrné, že každá z těchto hybridních metod má své přednosti, celkově je však s nejvyšší senzitivitou a specificitou spojováno využití s radioaktivním galiem značeným PSMA (prostatický specifický membránový antigen). Disponuje velmi dobrým zobrazením a jeho falešná negativita je oproti ostatním potlačena, takže vychází jako metoda nejspolehlivější, která by se měla v indikovaných případech pátrání, např. po biochemickém relapsu (dokáže zachytit změny již při hodnotě PSA 0,2), stát doporučovaným standardem. Navíc je s PSMA spojen i potenciál terapeutický a využití dalších radioizotopů (luthecia, actinia apod.) v rámci teranostiky se postupně stane další léčebnou modalitou. Výsledky probíhajících studií dokladují jejich celkový efekt a benefit pro přežití nemocných i s diseminací rozsáhlejší.

První otázka: S nástupem řady nových diagnostických metod:

1. Je nejvyšší čas plně odstoupit od v minulosti používaného stážování, nejčastěji na bázi RTG plic, endosonografie prostaty a scinti skeletu, a plně je nahradit hybridním zobrazením (nesprávně, pro řadu pacientů s časným záchytem onemocnění a nízkorizikovým tumorem standardní metody zcela dostačují)
2. U pacientů s nízkým rizikem zcela dostačují standardní vyšetřovací metody, event. CT či lépe MR pánve. Za přítomnosti rizikových faktorů (výše PSA, vysoké Gleasonovo skóre, symptomatologie urologická či jiná) je však vhodné komplexní přešetření pomocí PET/CT či PET/MR (správně)
3. Hybridní techniky mají význam u pacientů s diseminovaným nádorem prostaty, kdy umožní podle rozsahu postižení rozhodnout o systémové léčbě mezi chemoterapií a léky typu ARTA (nesprávně, jsou doporučovány u rizikových nemocných již v primárním stagingu, nebo v případě podezření na relaps po předchozí chirurgii nebo radioterapii prostaty již od hodnot PSA 0,2–0,5, nejvýhodněji metodou PSMA)

Druhá otázka: Při biochemickém selhání – zvyšování PSA po předchozí prostatektomii splňujícím kritéria relapsu onemocnění – je třeba zvažovat:

1. Salvage radioterapii lůžka po prostatektomii jako místa časté recidivy, zejména při původně vysokém Gleasonově skóre nádoru nebo R1 resekci (nesprávně)
2. Zahájení androgenní deprivace s přidáním ARTA a/nebo skelet ovlivňujícího léčiva pro pravděpodobné postižení skeletu, tolik typické pro karcinom prostaty (nesprávně)
3. Doplnění vyšetření hybridní zobrazovací metodou (správně). Jak dokladují výše uvedená data, maximum postižení bývá v jiných lokalizacích, především v uzlinách, a možná je i souvislost se vzdálenou diseminací tumoru. Především PET/CT či PET/MR tedy mohou pomoci zvolit optimální léčebný postup u daného pacienta na základě rozsahu a lokalizace postižení, tedy radioterapii či systémovou léčbu, event. jejich kombinaci. Mohou rovněž definovat skupinu oligometastatického nálezu, řešitelného lokálními metodami – chirurgicky nebo radiačně, bez nutnosti okamžitého zahájení celkové terapie.